

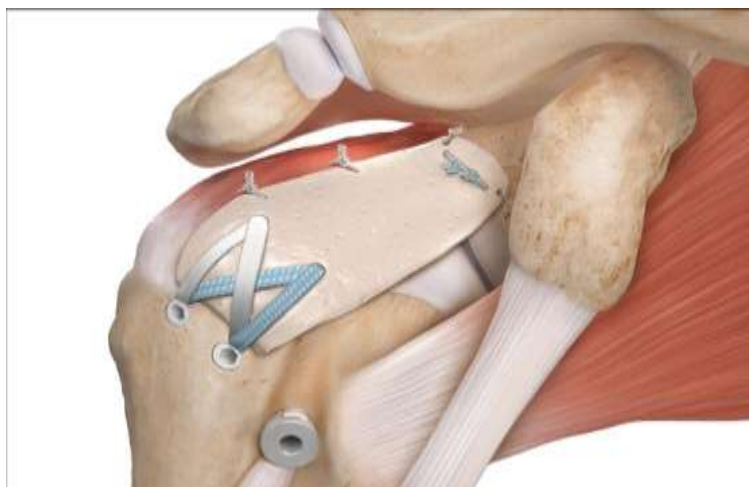
Νέα πρωτοποριακή επέμβαση ωμού στο Αρεταίειο νοσοκομείου που διενεργήθηκε για πρώτη φορά στη Κύπρο.

Στις 18 Ιανουαρίου 2018 διενεργήθηκε στο Αρεταίειο Νοσοκομείο από τον ορθοπαιδικό χειρουργό Δρ. Νίκο Παπαλουκά η πρωτοποριακή επέμβαση της " **Ανω Θυλακικής Αποκατάστασης (αντικατάστασης) " (Superior Capsular Reconstruction)** για πρώτη φορά στη Κύπρο.

Η επέμβαση αυτή άρχισε να εφαρμόζεται σε μεγαλύτερη συχνότητα παγκοσμίως απο το 2016.

Πρόκειται για **αρθροσκοπική τοποθέτηση βιολογικού μοσχεύματος (Graft)** (Εικόνα 1) στον υπακρωμιακό χώρο με στόχο την σταθεροποίηση της βραχιόνιας κεφαλής και συγκράτηση αυτής περιφερικότερα για αποφυγή της κεντρικής μετανάστευσης και ανάπτυξη Οστεοαρθρίτιδας ένεκα χρόνιας ρήξης του στροφικού πετάλου (Rotator Cuff Arthropathy).

Οι ενδείξεις της εν λόγω επέμβασης είναι η μαζική ρήξη του στροφικού πετάλου, όπου η αποκατάσταση του δεν είναι δυνατή, σε ασθενείς ηλικίας κάτω των 65- 70 ετών, όπου ο χειρουργός θέλει να αποφύγει την επέμβαση της Ανάστροφη Ολική Αρθροπλαστική με τα γνωστά της προβλήματα.

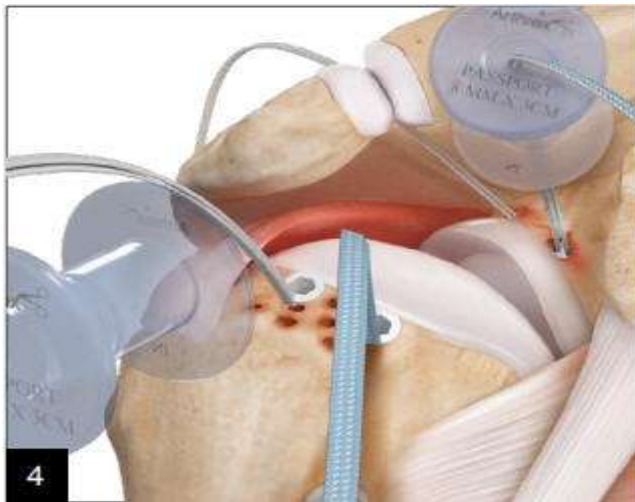


Εικόνα: 1.

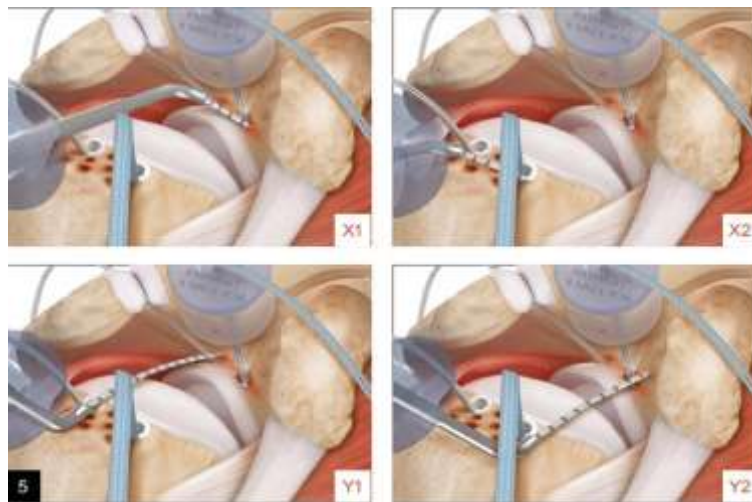
Η επέμβαση διενεργείται αρθροσκοπικά και βασικά στάδια είναι :

1. Παρασκευή του υπακρωμιακού χώρου
2. Τενότομη (διατομή), ή τενοντόδεση της Μακράς κεφαλής Δικεφάλου τένοντα
3. Παρασκευή ωμογλήνης - τοποθέτηση Αγκυρών στήριξης του μοσχεύματος (Εικόνα 2)
4. Παρασκευή μείζονος βραχιονίου ογκώματος και τοποθέτηση των κεντρικών αγκυρών σταθεροποίησης μοσχεύματος (Εικόνα 2)


5. Μέτρηση διαστάσεων και ανάλογη παρασκευή μοσχεύματος (Εικόνα3, 4)
6. Τοποθέτηση ραφών στο μόσχευμα και επιμελής χειρισμός των ραφών (Εικόνα 5)
7. Αρθροσκοπική εισδοχή μοσχεύματος στον υπακρωμιακό χώρο (Εικόνα: 6)
8. Επιμελής χειρισμός ραφών – δέσιμο κόμπων και σταθεροποίηση μοσχεύματος κεντρικά και περιφερικά
9. Συμπλησίαση- σταθεροποίηση – μοσχεύματος με υπακάνθιο τένοντα



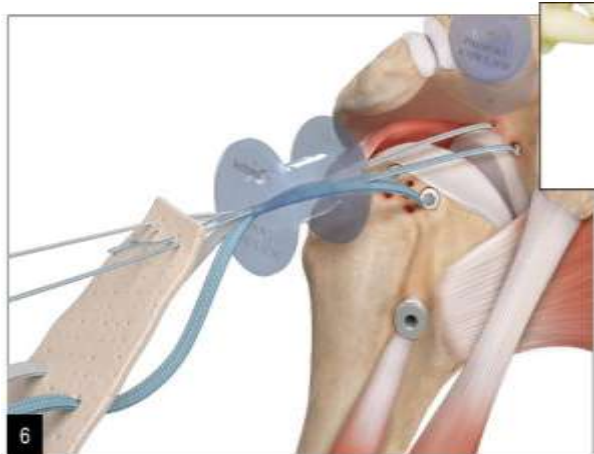
Εικόνα: 2



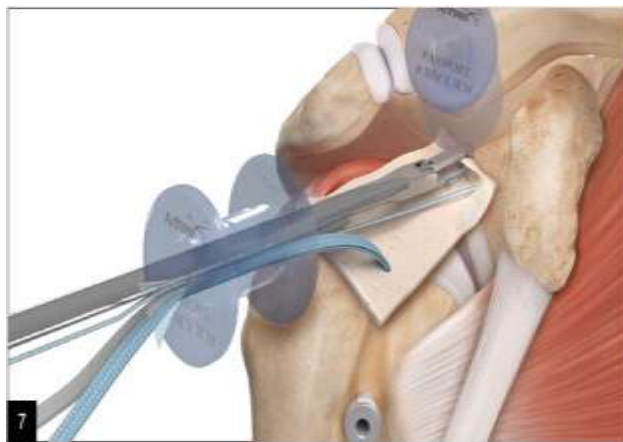
Εικόνα: 3



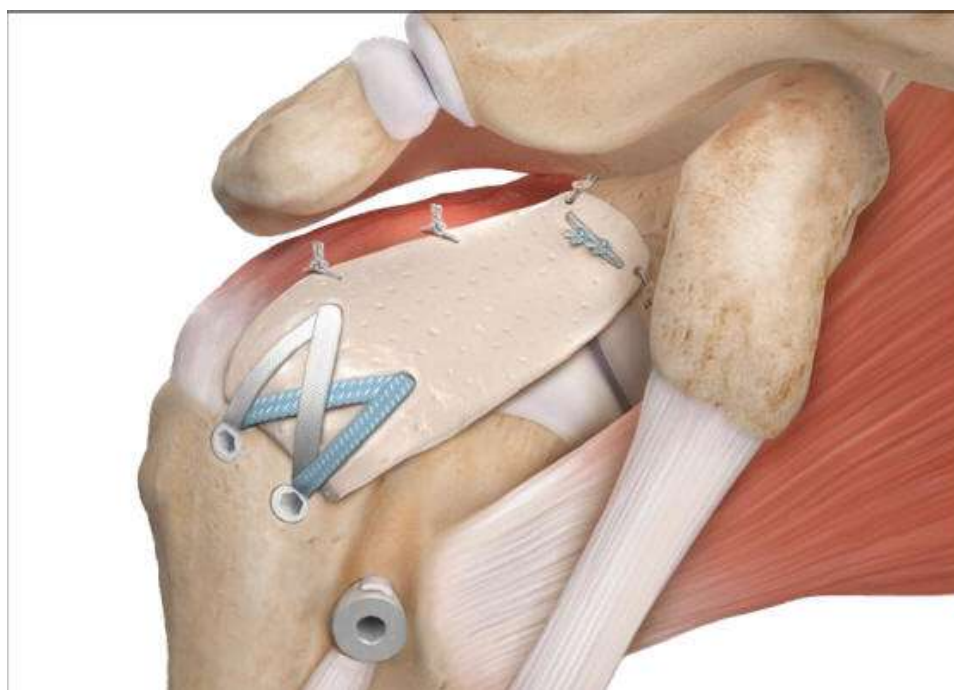
Εικόνα: 4



Εικόνα: 5

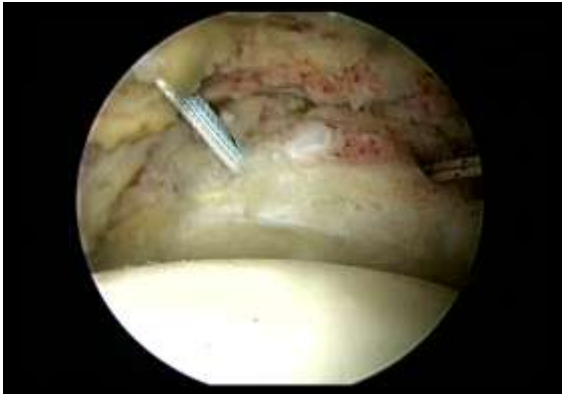

Εικόνα: 6

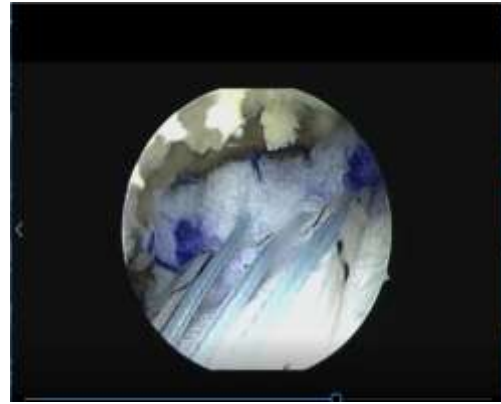


Τελική τοποθέτηση μοσχεύματος

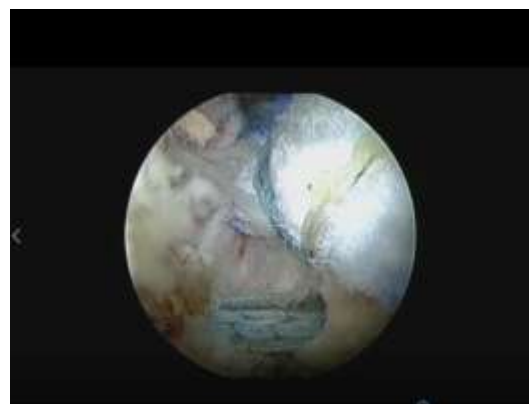
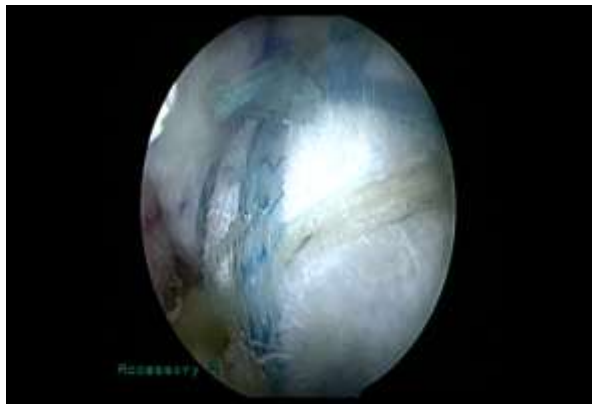
Διεγχειρητικές Εικόνες



Παρασκευή Ωμογλήνης



Μόσχευμα άνωθεν ωμογλήνης



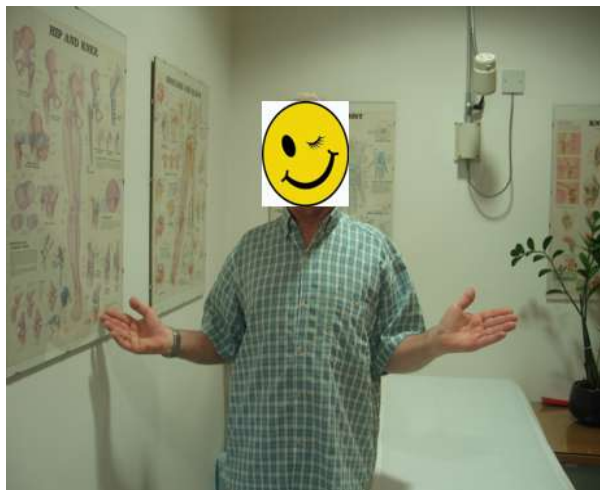Σταθεροποίηση μοσχεύματος περιφερικά

Για να δείτε το χειρουργικό video πατήστε το σύνδεσμο:

[Διεγχειρητικό Video](#)

Η μετεγχειρητική πορεία του ασθενή είναι η ίδια με της αποκατάστασης ρήξης τενόντων στροφικού πετάλου. (Ακινητοποίηση με παθητικές κινήσεις, ακολούθως υποβοηθούμενες ασκήσεις και τέλος ενδυνάμωση)

Η ανακοίνωση της διενεργίας της επέμβαση καθυστέρησε 5 μήνες, ένεκα της αναμονής των αποτελεσμάτων της επέμβασης, τα οποία είναι άκρως ικανοποιητικά. Ο ασθενής σήμερα, μετά την πάροδο 5 μηνών, παρουσιάζει πλήρες εύρος κινήσεων στον χειρουργηθέν ώμο. Βλέπε κάτωθεν εικόνες.



Για να δείτε το χειρουργικό video πατήστε το σύνδεσμο:

[Μετεγχειρητικό Video](#)